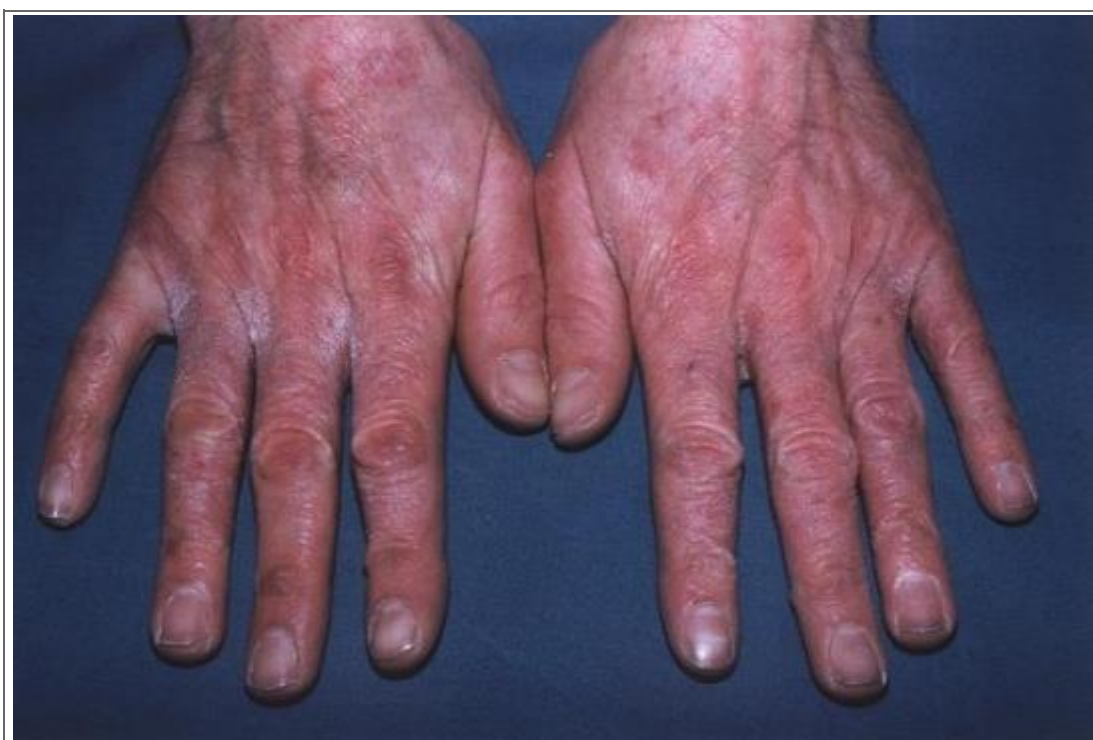

## Histoire clinique

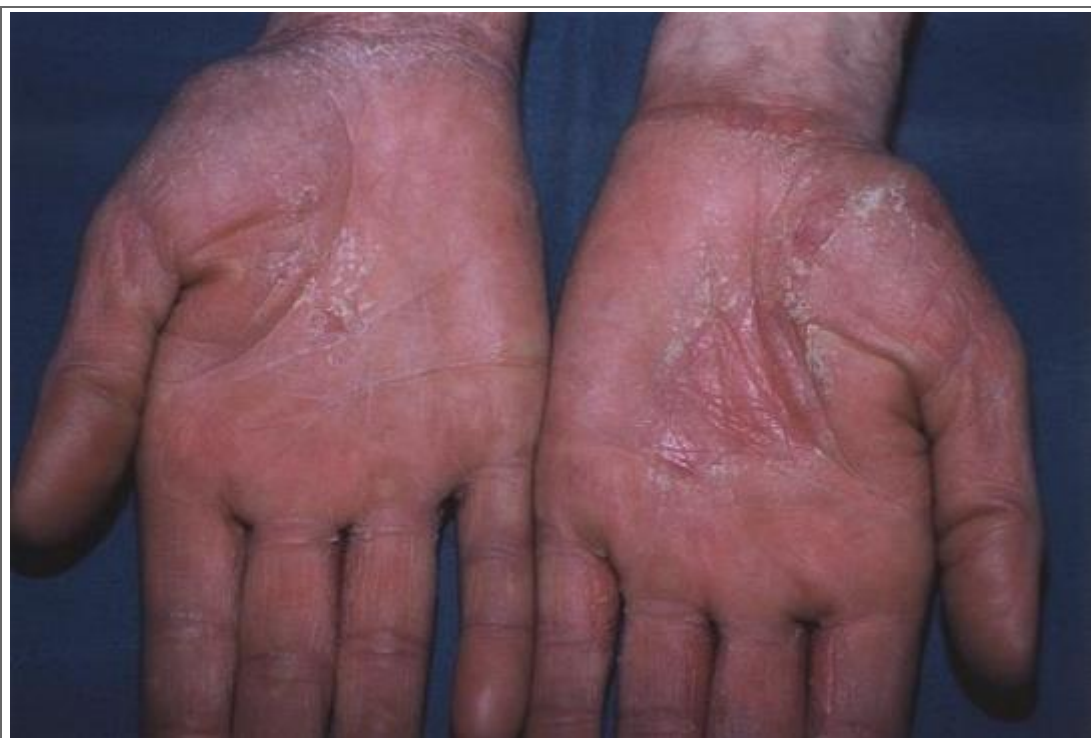### M. SA... : peintre en bâtiment

Peintre en bâtiment présentant des atteintes cutanées, kératosiques, palmaires bilatérales, d'origine eczémateuse professionnelle vraisemblable. Lésions d'eczéma sec au niveau des doigts des mains, des commissures interdigitales, de la face antérieure des poignets. Notion de poussées d'eczéma aigu, suintant des mains. Antécédents d'atopie personnelle (asthme pendant l'enfance). Enquête allergologique : polysensibilisation de contact au chrome, aux résines d'époxy et, à un moindre degré, aux baumes du Pérou. Nettoyage des salissures à base de peintures au white-spirit ou à l'essence !.

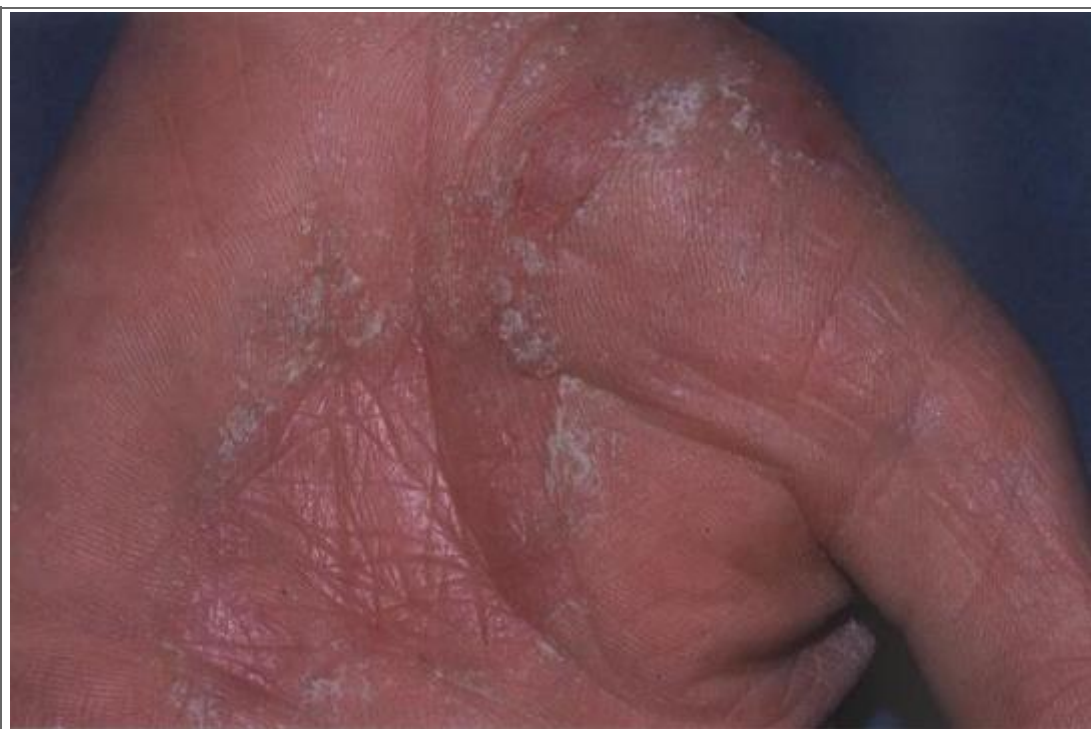Tableau n° 51 ou n° 10 des maladies professionnelles du régime général.



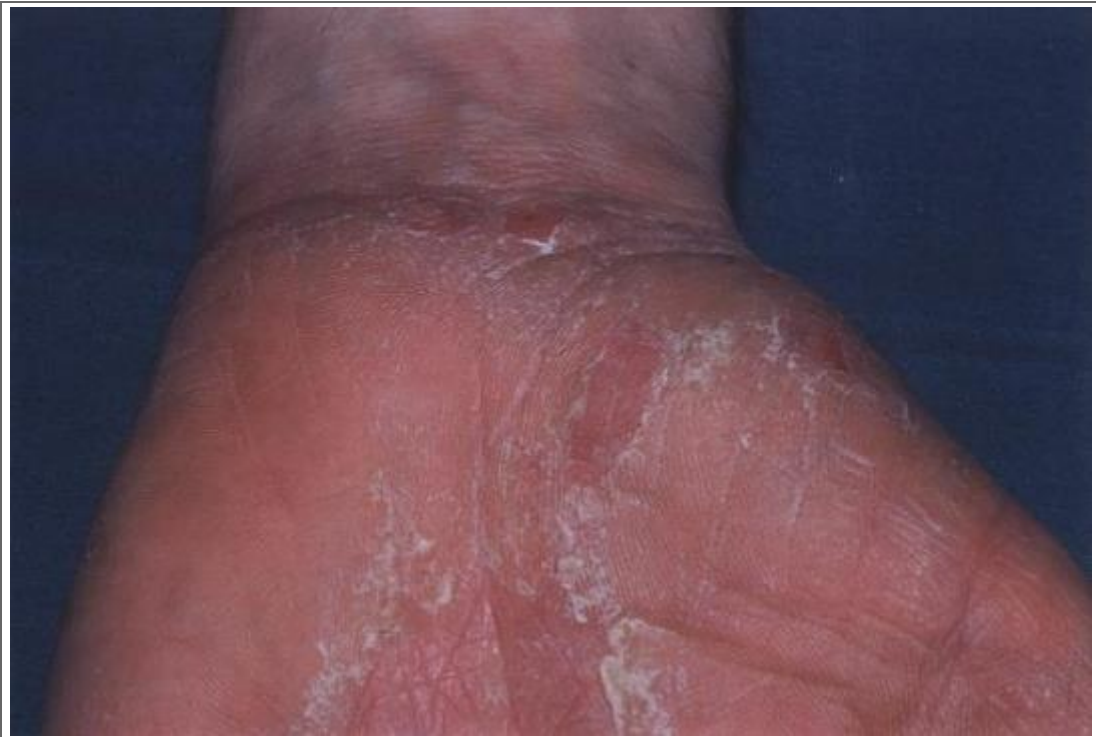Eruption cutanée érythémateuse et desquamative des commissures interdigitales et des faces latérales de plusieurs doigts des mains  
(Photo Dr M-B. Cleenerwerck)



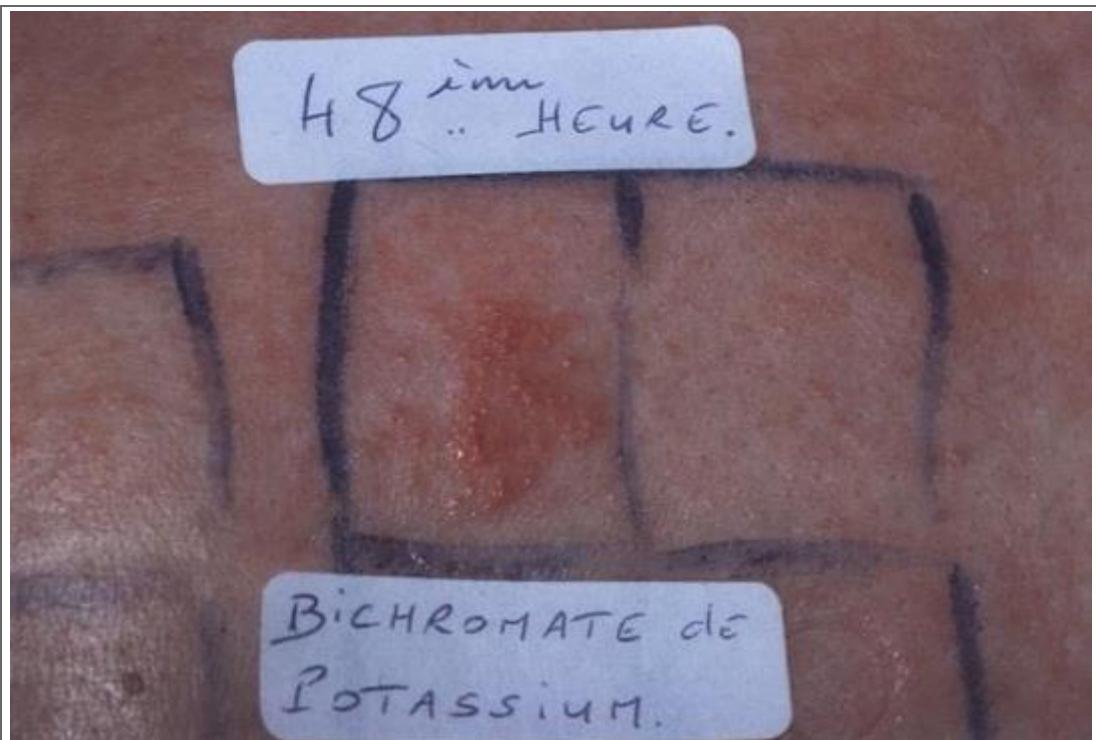
Kérotodermie circonscrite palmaire bilatérale, à prédominance gauche, chez ce droitier (Photo Dr M-B. Cleenewerck)



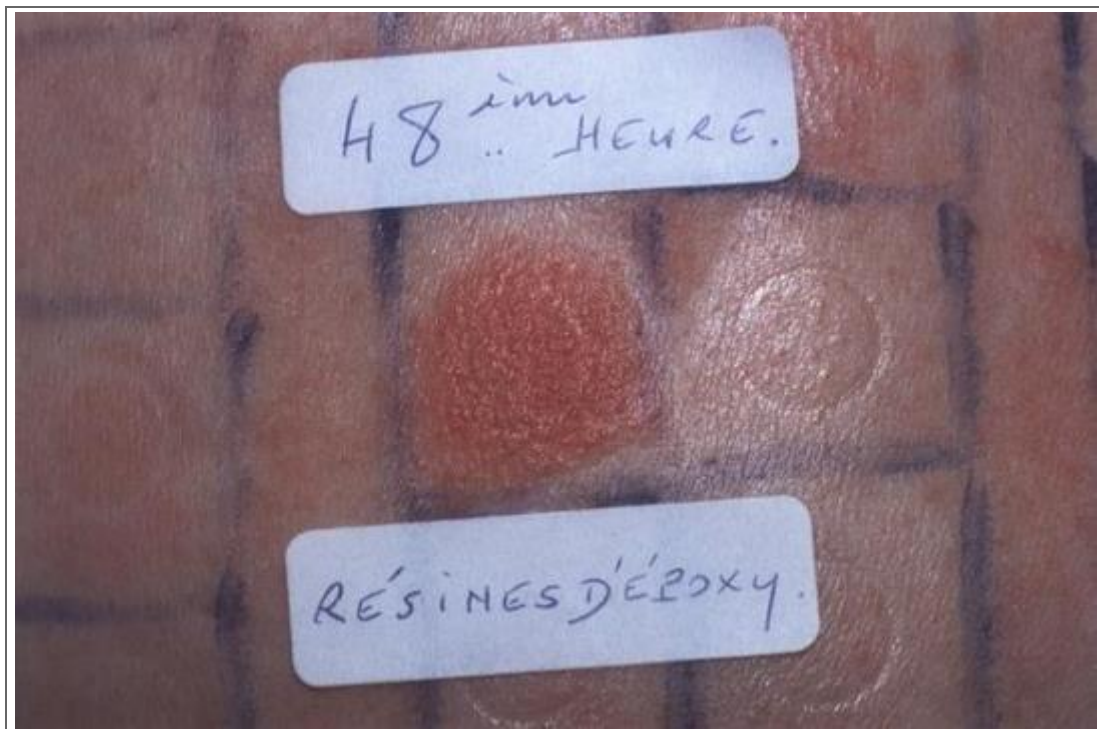
Atteintes kératosiques médio-palmaires gauches. (macro)  
(Photo Dr M-B. Cleenewerck)



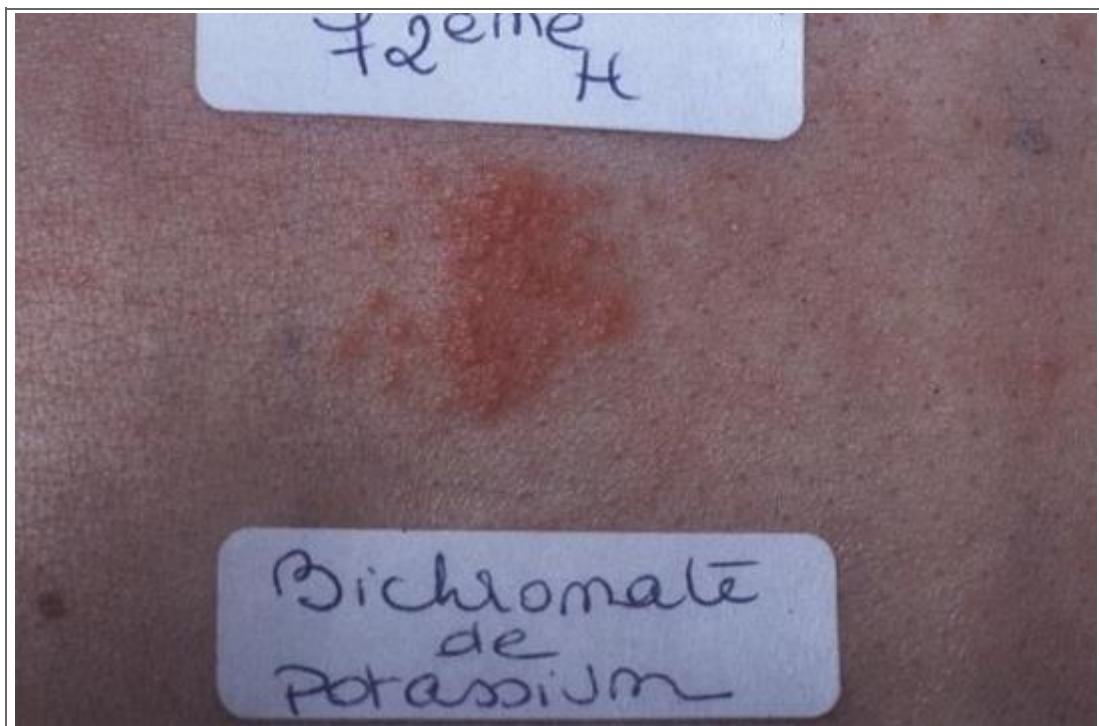Lésions kératosiques et érythémato-squameuses de la face antérieure du poignet gauche et de la paume gauche  
(Photo Dr M-B. Cleenewerck)



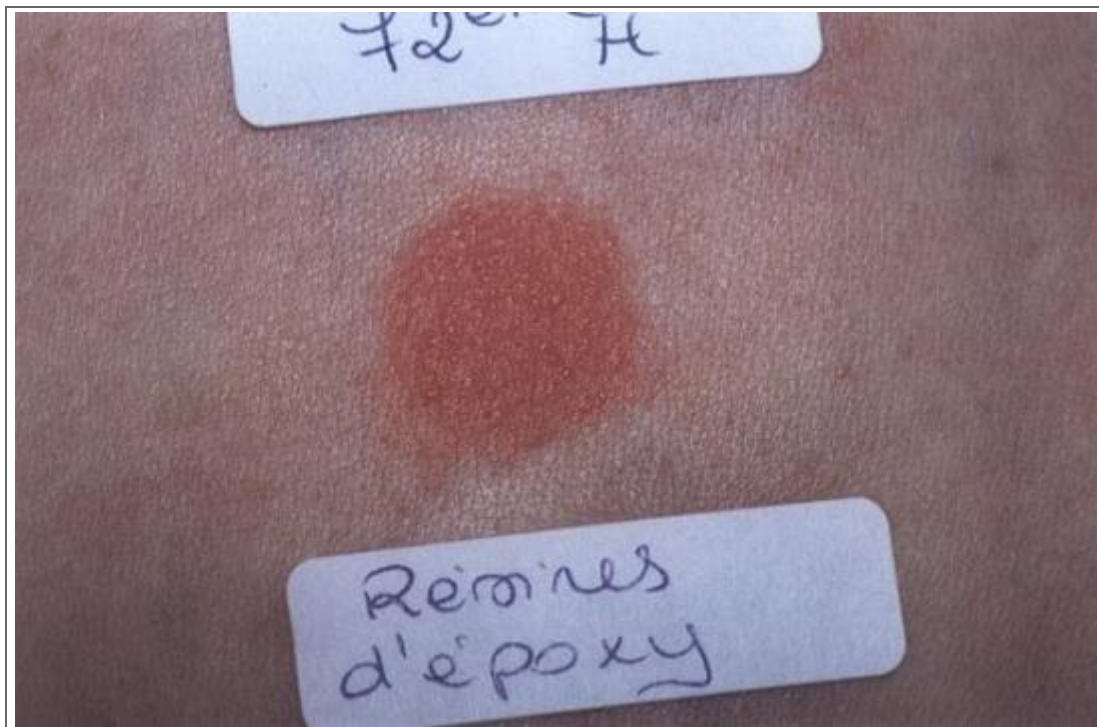Test positif, à deux croix, avec le bichromate de potassium à la 48<sup>ème</sup> heure (Photo Dr M-B. Cleenewerck)



Test positif, à deux croix, avec les résines d'époxy à la 48<sup>ème</sup> heure  
(Photo Dr M-B. Cleenewerck)



Test positif, à deux croix, avec le bichromate de potassium  
à la 72<sup>ème</sup> heure (Photo Dr M-B. Cleenewerck)



Test positif, à deux croix, avec les résines d'époxy à la 72<sup>ème</sup> heure  
(Photo Dr M-B. Cleenewerck)